

PARACOCCIDIOIDOMICOSE EM ESÔFAGO. APRESENTAÇÃO DE UM CASO (*)

Antonio ZILIOUO JUNIOR (1), Johann Eugen KUNZLE (2) e Francisco de Assis TAKEDA (3)

RESUMO

A paracoccidioidomicose como infecção envolvendo o esôfago tem sido referida como achado de necropsia em pacientes com a doença generalizada ou com fistula brônquica, na vigência de doença pulmonar. É raro o comprometimento isolado do esôfago, razão pela qual relatamos o caso de um paciente portador de paracoccidioidomicose que apresentou, no decurso da doença, lesão isolada assestada sobre o esôfago, sem nenhuma outra lesão identificável, e que foi interpretada inicialmente pelos exames clínico, radiológico e endoscópico, como neoplasia maligna vegetante de esôfago. Foi submetido a tratamento com sulfadiazina havendo rápida regressão da sintomatologia, embora persistisse discreta diminuição do calibre do órgão, provavelmente por retração cicatricial. O paciente deverá ser acompanhado por tempo indeterminado, pela possibilidade de recidiva da moléstia.

INTRODUÇÃO

A paracoccidioidomicose (Doença de Lutz-Splendore-Almeida), tem a mucosa buco-faríngea como a principal porta de entrada no organismo humano⁴. Apresenta três formas clínicas (tegumentar, ganglionar ou linfática e visceral) que são consideradas como formas evolutivas da doença².

Raramente encontramos formas viscerais primárias, embora haja predisposição ao seu aparecimento no tubo digestivo pela abundância de tecido linfóide^{3,6}. Contudo, o comprometimento do esôfago tem sido relatado apenas em casos de doença disseminada, com fistula esôfago-brônquica e quase sempre como achado de necropsia¹. LIMA⁵, em sua tese de doutoramento, faz referência a um caso de paracoccidioidomicose assestada em megaesôfago de etiologia chagásica, observada no decurso do tratamento cirúrgico para o megaesôfago. Não encontramos nenhuma outra citação de

comprometimento esofágico isolado, mesmo com exaustiva busca na literatura.

A existência em nosso Serviço de um caso de paracoccidioidomicose isolada de esôfago, interpretada inicialmente pelos exames clínico, radiológico e endoscópico como neoplasia maligna, motivou essa publicação.

RELATO DO CASO

SC n.º 24.582, A. C. S. D., 49 anos, masculino, branco, agricultor (20.6.1978). Há 6 meses disfagia a sólidos que evoluiu progressivamente até a líquidos, com sensação de compressão retroesternal após a alimentação. Regurgitação freqüente. Nega febre, anorexia ou adenopatia. Perdeu 5 kg com a doença. Nos antecedentes contava que há 2 anos apareceu lesão ulcerada em palato duro, tendo sido diagnosticada paracoccidioidomicose e feito tratamen-

(*) Trabalho do "Serviço de Cirurgia de Ribeirão Preto", Rua Garibaldi, n.º 1271, Ribeirão Preto, São Paulo

(1) Cirurgião do "Serviço de Cirurgia"

(2) Doutor em Medicina pela UNICAMP, Chefe do "Serviço de Cirurgia" em Cirurgia Geral e Gastroenterologia, Membro Titular do Colégio Brasileiro de Cirurgiões, Gastroenterologista pela Federação Brasileira de Gastroenterologia

(3) Residente do "Serviço de Cirurgia"

to com sulfadiazina, obtendo regressão completa da lesão em 20 dias. Abandonou o tratamento no 7.º mês sem consentimento médico. Informa ter o hábito de fazer "toilette" oral com capim ou gravetos. Ao exame físico apresentava-se em regular estado geral, afebril, não apresentando lesão ulcerada em orofaringe ou lesões cutâneas. Semiologia pulmonar normal.

O estudo radiológico contrastado do esôfago mostrava sub-estenose de esôfago distal (Fig. 1). Os campos pleuro-pulmonares eram radiologicamente normais.

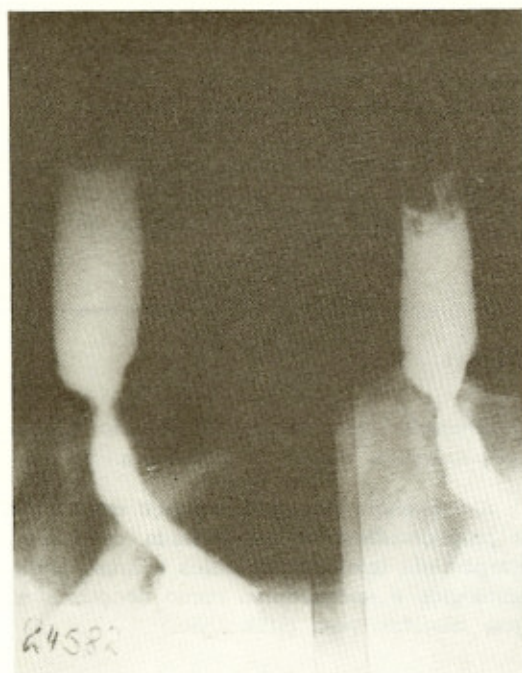

Fig. 1 — Estudo radiológico contrastado de esôfago mostrando área de sub-estenose no 1/3 inferior do órgão por paracoccidioidomicose

À esofagoscopia encontramos o esôfago centrado no mediastino, móvel, sem sinais de compressões extrínsecas, a mucosa corada com aspecto macroscópico normal até 38 cm da arcada dentária superior onde havia abrupto afilamento da luz, com mudança do padrão da mucosa, passando a vegetante, nitidamente delimitado da mucosa normal, abrangendo os 360º do órgão. Não foi possível ultrapassar a lesão com o endoscópio. Foram retirados fragmentos de biópsia do esôfago. Nosso diagnóstico endoscópico foi de tumor maligno vegetante, sub-estenosante de 1/3 inferior de esôfago.

O diagnóstico histopatológico (Dr. J. C. Prates Campos e Dra. Margarida M. F. S. Moraes), feito pelas biópsias endoscópicas foi de "Blastomicose sul-americana de esôfago". A pesquisa do fungo em cortes corados pela metamina-prata foi positiva (Fig. 2). A reação de fixação do complemento empregando antígeno de *Paracoccidioides brasiliensis* foi positiva com título = 5. A pesquisa de precipitinas com a técnica de Fava Netto foi negativa.

Foi iniciado tratamento com sulfadiazina na dose de 6 g/dia acrescida de bicarbonato

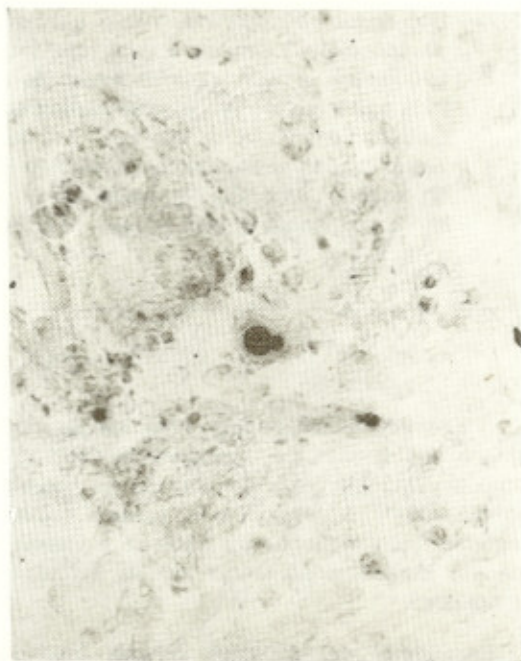


Fig. 2 — Fotomicrografia (400 X) de corte histológico de biópsia de esôfago corado pela metamina-prata, onde pode ser notado o fungo com brotamento característico

de sódio, mantendo-se diurese acima de 1.500 ml/24h. Houve desaparecimento da disfagia por volta do 30.º dia de tratamento. Nessa ocasião, o estudo radiológico contrastado do esôfago mostrava irregularidade de contorno na parede do esôfago terminal (Fig. 3). A esofagoscopia, não se denotavam lesões na mucosa mas havia sub-estenose no local da lesão anterior. No 45.º dia de tratamento apresentou reação alérgica à sulfa, sendo reduzida a dose para 2 g/dia e associado tratamento anti-histamínico. Na avaliação com 180 dias, o paciente se apresentava em excelente estado geral,

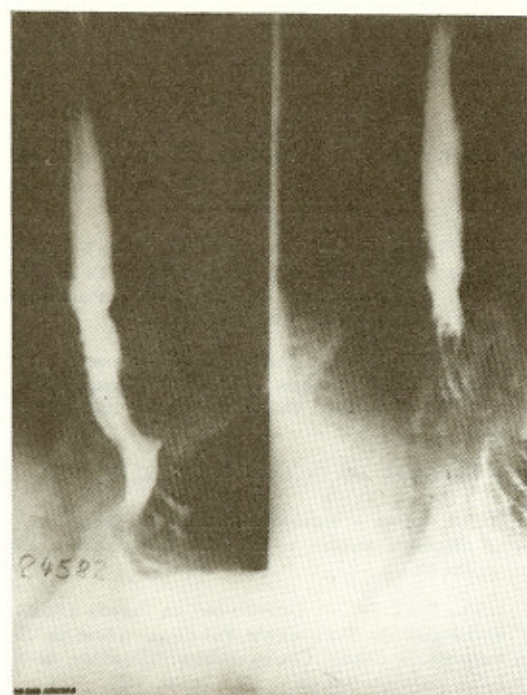


Fig. 3 — Estudo radiológico contrastado do esôfago após 30 dias de tratamento com sulfadiazina, mostrando desaparecimento da estenose esofágica.

ganhando peso, queixando-se de discreta e ocasional disfagia. Por essa ocasião foi iniciado tratamento com sulfadiazina em dose de eliminação lenta (sulfadimetoxina) na dose de 2 g/dia, considerada ineficaz pelo aumento do título da reação de fixação do complemento observada no 270.º dia, sendo novamente prescrito tratamento com sulfadiazina na mesma dose. Os valores dos títulos da reação de fixação do complemento com 30, 60, 180 e 270 dias foram, respectivamente, 8, 5, 4 e 6. A pesquisa de precipitinas sempre foi negativa, durante toda a evolução.

COMENTÁRIOS

Quando atendemos o paciente pela primeira vez, os dados clínicos de disfagia rapidamente progressiva, odinofagia e perda de peso, nos levaram a estabelecer a hipótese diagnóstica de neoplasia de esôfago. O estudo radiológico contrastado confirmava essa impressão, mostrando lesão sub-estenotante no 1/3 inferior do esôfago. O aspecto macroscópico da lesão quando vista à esofagoscopia, reforçava o diagnóstico de tumor maligno obstrutivo e vegetante de 1/3 inferior do esôfago. Fomos surpreendidos com o diagnóstico de paracoccidioidomí-

cose, pelo exame histopatológico das biópsias de esôfago realizadas durante a esofagoscopia.

Embora o paciente tivesse apresentado anteriormente lesão em orofaringe pela paracoccidioidomicose, nada levava a crer em recidiva no esôfago, pela raridade com que esse órgão é atingido pelo fungo e por não se ter encontrado ao exame clínico, lesão em outros locais mais comuns no organismo, exame que foi refeito após o diagnóstico histopatológico, associado ao estudo radiológico dos campos pleuropulmonares que se mostraram normais. Havia ainda a possibilidade de o fungo estar assestado em neoplasia esofágica, pelo que repetimos a esofagoscopia e biópsia, mostrando o mesmo quadro anterior.

Para o tratamento, duas seriam as drogas de escolha: as sulfas e a anfotericina B. Embora ambas atuassem muito bem nas formas não viscerais da paracoccidioidomicose², restava-nos saber se elas seriam eficazes na lesão assestada sobre o esôfago. Optamos pelo tratamento com sulfadiazina, devido a sua baixa toxicidade, por ser melhor tolerada e de mais fácil manuseio; só em caso de sulfa-resistência empregariamos a anfotericina B². O resultado clínico obtido com uma dose de 6 g/dia mostrou-se bom, com regressão rápida dos sintomas, porém com aparecimento de fenômenos alérgicos à sulfadiazina que foram contornados com redução da dose e associação com anti-histamínico.

Havia também a possibilidade de se estabelecer estenose de esôfago pela retração cicatricial, com prejuízo da função do órgão, o que deve ter ocorrido pois notamos, no seguimento do doente, que a disfagia que havia desaparecido logo após o início do tratamento, reapareceu após 180 dias, se bem que de forma discreta. O estudo radiológico do esôfago realizado por ocasião do reaparecimento da disfagia, mostrava diminuição da luz mas sem estenose ao nível da lesão anterior. Os exames endoscópicos realizados no seguimento, mostraram regressão da lesão, com manutenção de área de sub-estenose circunferencial persistente, mas sem prejuízo da função do órgão e sem sintomas relativos a ela.

Após 180 dias de tratamento, pela ausência de sintomas e pela queda dos valores dos títulos da reação de fixação do complemento, com pesquisa de precipitinas sempre negativa, o que denotava a não disseminação da doença,

para comodidade do paciente substituímos a sulfadiazina por sulfa de eliminação lenta e retiramos o anti-histamínico. Como na vigência dessa sulfadimetoxina houvesse novo aumento no título da reação de fixação do complemento, voltamos a empregar a sulfadiazina.

O paciente continua sendo acompanhado por nós clínica e laboratorialmente, controle que deverá ser feito por tempo indeterminado devido a possibilidade de a moléstia recidivar, mesmo muitos meses ou anos após a obtenção da cura clínica.

SUMMARY

South American blastomycosis of the esophagus. Report of a case

South American blastomycosis as a disease of the esophagus has been reported as finding of autopsy in patients with systemic disease or with bronchial esophagic fistula, in the presence of lung involvement. Literature review showed a single case of isolated disease of the esophagus. We are reporting the second such a case to our knowledge.

The initial clinical, radiologic and endoscopic diagnosis was of a vegetating malignant tumor of the esophagus. After the diagnosis of blastomycosis was established the patient was treated with Sulfadiazine with rapid regression of the symptoms. There was a discrete reduc-

tion of the lumen of the esophagus at the site of the previous lesion, probably due to cicatricial reaction.

We are planning a long follow-up of this patient because of the possibility of recurrence.

REFERENCIAS BIBLIOGRAFICAS

1. BOCKUS, H. L. — Tuberculosis, Syphilis, Fungus Infection and Scleroderma of the Esophagus. IN BOCKUS, H. L.: *Gastroenterology*, Vol. I, 2nd Ed. Philadelphia, W. B. Saunders Co., 1963, pp. 210-215.
2. DEL NEGRO, G. — Blastomicose Sul Americana. IN VERONESI, R.: *Doenças Infecciosas e Parasitárias*, 5.ª Ed. Rio de Janeiro, Guanabara-Koogan, 1972, pp. 773-782.
3. HABERFELD, 1919 — appud LACAZ, C. S., 1973.
4. LACAZ, C. S. — Paracoccidioidomicose. IN LACAZ, C. S.: *Micologia Médica*, 5.ª Ed. São Paulo, Sarvier, 1973, pp. 206-248.
5. LIMA, F. X. P. — *Contribuição ao Estudo Clínico e Radiológico da Blastomicose Pulmonar*. [Tese de Doutorado]. Depto. Clínica Médica, Faculdade de Medicina da Universidade de São Paulo, 1952.
6. MARTINEZ, R.; MENEGHELLI, U. G.; DANTAS, R. D. & FIORILLO, A. M. — O comprometimento gastrointestinal na Blastomicose Sul Americana (Paracoccidioidomicose). I. Estudo clínico, radiológico e histopatológico. *Rev. Assoc. Med. Brasil*, 25: 31-34, 1979.

Recebido para publicação em 10/1/1980.